

BILAN LOCO-REGIONAL INITIAL DES PRINCIPAUX CANCERS : Comptes rendus type

CANCER DU RECTUM

Version 1 – Janvier 2008

IRM
Cancer du Rectum
Bilan initial

**Christine HOFFEL, Christophe AUBE,
Valérie LAURENT, Jean-Michel TUBIANA**

SIAD : Société d'imagerie abdominale et digestive

Nom, coordonnées et spécialité du correspondant

Renseignements Cliniques & Indication

- Résultat du toucher rectal
- Examens précédents et leurs résultats
 - Résultat de l'échoendoscopie

Technique

- Matrice haute résolution
- Petit FOV
- Séquence T2 en coupes sagittales, axiales et coronales
- Injection de Gadolinium (tumeurs du bas rectum)
- Déroulement de l'examen : satisfaisant ou non

Type de machine :, Mise en service : , N° d'agrément :

Type d'archivage :

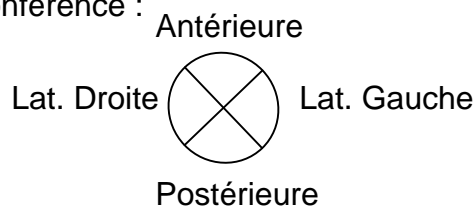
Support :

- films seuls (nombre – valeur moyennage des coupes),
- films (planche sélectionnée et CD),
- CD,
- PACS

Résultats

→ La tumeur :

- Localisation
 - Haut rectum (> 7 cm du bord sup. du puborectal).
 - Moyen rectum (2-7 cm du bord sup. du puborectal).
 - Bas rectum (< 2 cm du bord sup. du puborectal).
- Distance séparant le pôle inférieur de la tumeur du pôle supérieur du sphincter interne
- Dimensions de la tumeur dans les 3 plans (en mm) :
 - Hauteur, largeur et en antéropostérieur
 - Ou épaisseur moyenne pour les lésions circonférentielles
- Sièges sur la circonférence :



- Pourcentage d'envahissement de la circonférence :
 - Envahissement de 25 % / 50 % / 75 % / Circonférentiel
- Suspicion de tumeur mucineuse :
 - Hypersignal T2 de la tumeur : Oui / Non

BILAN LOCO-REGIONAL INITIAL DES PRINCIPAUX CANCERS : Comptes rendus type

- Extension de la tumeur dans le mésorectum
 - T1 (sous-muqueuse) ou T2 (muscleuse)
 - T3 : extension au mésorectum (perte de la muscleuse)
 - T3 « faible » : moins de 1/3 du méso
 - T3 « fort » : plus de 1/3 du méso
 - Préciser la distance minimale en mm du bord externe de la tumeur au fascia recti
 - En cas d'atteinte du fascia recti, préciser son siège :
 - T4 : Atteinte d'un organe adjacent
 - Vessie, vagin, utérus, paroi pelvienne, prostate, vésicule séminale, grêle, colon
 - Atteinte des releveurs de l'anus : Oui / Non
- Extension ganglionnaire
 - Tous les ganglions sont mesurés selon leur petit axe
 - Ganglions dans le mésorectum
 - Absence
 - Présence
 - Nombre
 - Taille et siège des 3 plus gros (> 3 mm)
 - Caractère suspect (hétérogène, contours irréguliers) : O / N
 - Distance du ganglion suspect par rapport au fascia recti (en mm)
 - Autres ganglions pelviens : Oui (siège) / Non
- En cas de cancer du bas rectum, préciser
 - Atteinte du sphincter interne
 - Absence
 - Présence
 - Localisation : Avant / Arrière / Droite / Gauche
 - Hauteur de l'atteinte : ¼ supérieur / ½ supérieur / ¾ supérieur / totalité du sphincter
 - Atteinte du sphincter externe : Oui / Non
 - Atteinte du puborectal : Oui / Non
 - Atteinte de l'élévateur : Oui / Non
- Autres lésions mineures de découverte fortuite et variantes congénitales

- *Comparaison avec l'examen antérieur :
ou Absence de documents antérieurs*

Synthèse et Conclusion

- **Identification et localisation de la lésion.**
- **Préciser la distance séparant la tumeur et/ou les ganglions du fascia recti (en mm)**
- **Classification T et N proposée**

*Nom (en entier) du radiologue :
Relecture par :*