

## REFERENTIELS

# Rachis osseux et son contenu : conduite à tenir devant une anomalie clinique ou radiologique ● ● ●

[Version téléchargeable et imprimable \(PDF\)](#)

[A propos de la version PDF \(aide\)](#)

*Ce référentiel, dont l'utilisation s'effectue sur le fondement des principes déontologiques d'exercice personnel de la médecine, a été élaboré par un groupe de travail pluridisciplinaire de professionnels du réseau ONCOLOR conformément aux données acquises de la science au **12 janvier 2005**.*

▶ Généralités p.1

▶ Arbres de décision p.2

[Cliquez-ici](#)

Voir les principales [ modifications p.5

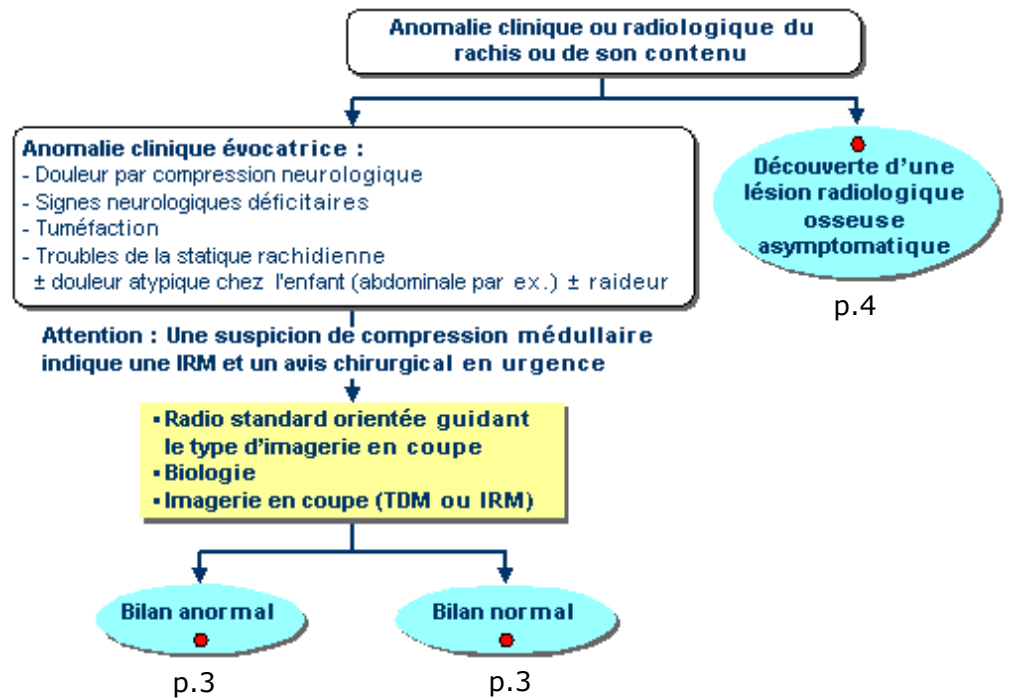
## ■ Aspects généraux

▶ Ce référentiel propose la conduite à tenir devant une anomalie clinique et/ou radiologique du rachis osseux ou de son contenu.

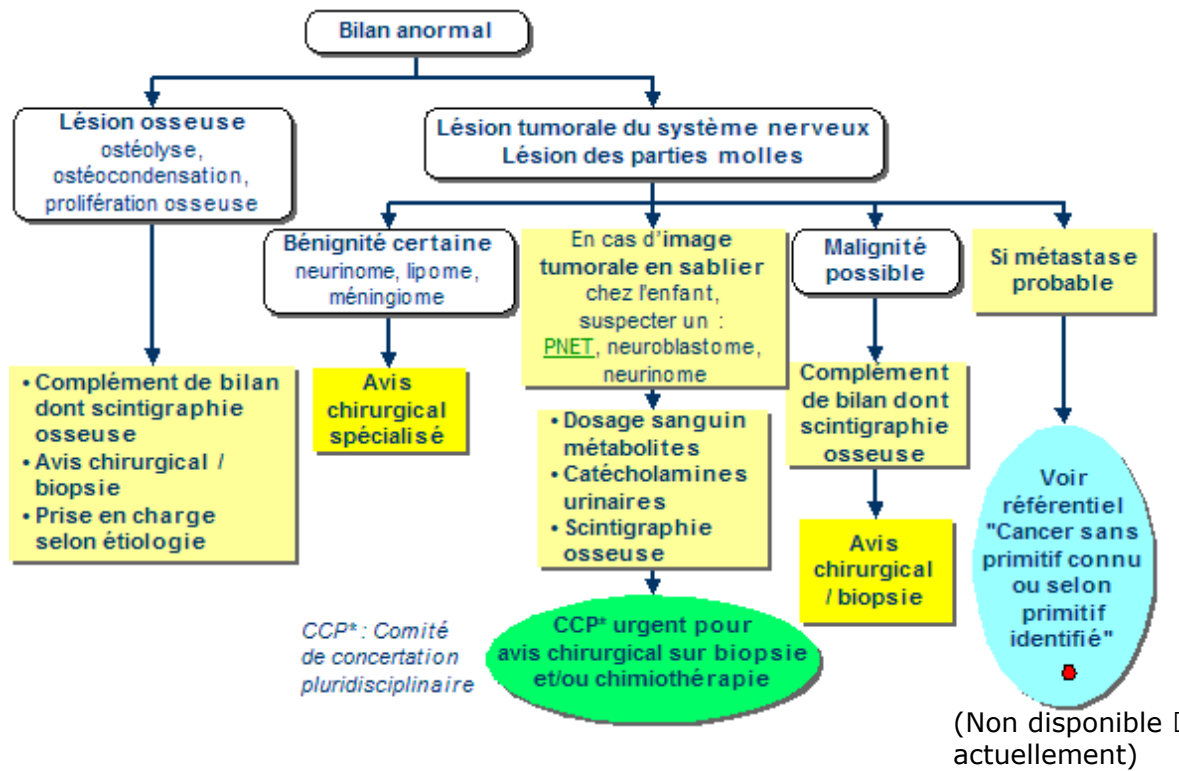
## REFERENTIELS

# Rachis osseux et son contenu : conduite à tenir devant une anomalie clinique ou radiologique ● ● ●

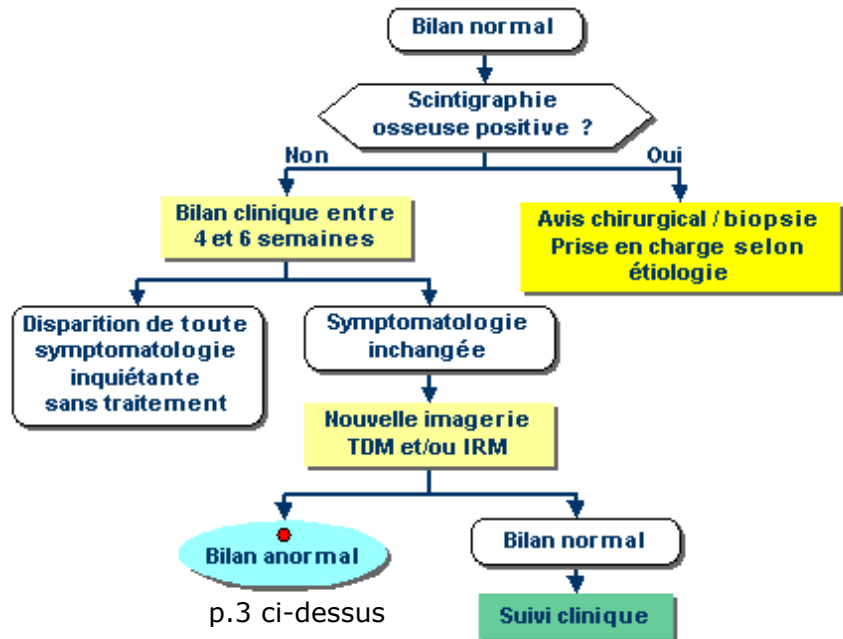
## ■ Arbres de décision



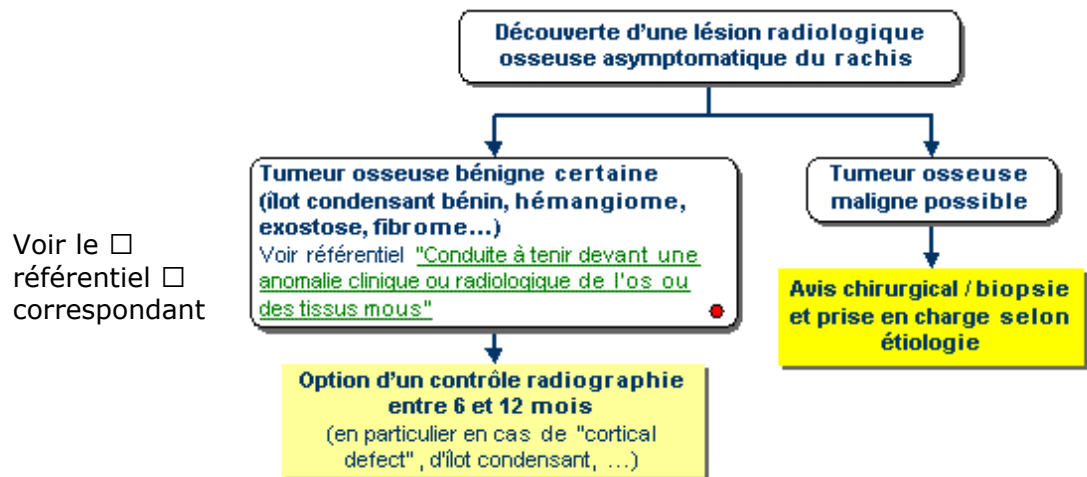
## Bilan anormal



## Bilan normal



# Lésion radiologique osseuse asymptomatique



# **■ Rachis et son contenu : conduite à tenir devant une anomalie clinique ou radiologique**

**Version mise à jour le 12 janvier 2005**

**Pas de modifications par rapport à la version du 29 janvier 2002**